

Лабораторна робота № 5. ВИЗНАЧЕННЯ РІВНЯ АМПУТАЦІЇ КІНЦІВКИ

Мета роботи: ознайомитися з методиками та схемами визначення типових рівнів ампутації кінцівок людини.

Хід роботи:

1. Ознайомитися з основними поняття ампутації та її видами.
2. Вивчити правила визначення рівня ампутації.
3. Вивчити типові рівні ампутації.
4. Зробити висновки по роботі.

Термін “ампутація” означає відсічення кінцівки на довжині кістки з метою видалення її нежиттєздатної частини. Аналогічним оперативним втручанням за своїм значенням є і екзартикуляція, однак при такій операції видалення нежиттєздатної кінцівки проводиться по лінії суглоба. Тому ампутація або екзартикуляція передбачає видалення частини або всієї пошкодженої кінцівки заради врятування життя хворого.

Показаннями до ампутацій прийнято вважати: а) відрив кінцівки; б) відкрите пошкодження кінцівки з роздробленням кісток, розрив магістральних кровоносних судин і нервових стовбурів; в) наявність тяжкої інфекції кінцівок, що загрожує життю хворого; г) гангрена кінцівок різного походження; д) злоякісні пухлини; е) непоправні деформації кінцівок (травматичні, вроджені).

Види ампутації

За часом виконання ампутацій розрізняють:

первинні,
вторинні,
пізні і повторні або реампутації.

Первинні ампутації проводяться як первинна хірургічна обробка рани, при якій видаляють явно нежиттєздатні тканини, тобто нежиттєздатну частину кінцівки. Такі ампутації виконуються зразу після прийняття хворого в лікарню або протягом 24 годин після травми, тобто до розвитку вираженого запального процесу в межах пошкодження.

Вторинні ампутації роблять при ускладненні ранового процесу, що загрожує життю хворого протягом 6-8 днів. Підставою для радикального методу є велике інфікування, що приводить до відмирання і розкладання тканин. Запальні процеси, які неможливо усунути, зберігши кінцівку, можуть бути викликані обмороженням, опіком, тривалим здавленням судин, а також рановою інфекцією

Пізні ампутації проводяться при тяжких остеомієлітах, що не піддаються лікуванню і загрожують амілоїдозом паренхіматозних органів, а також при множинних анкілозах, хибному положенні кінцівки, що робить її неповноцінною або навіть патологічною.

Реампутація – повторна ампутація – виконується при наявності хибної кукси, не придатної для протезування

За терміновістю можуть бути екстреними як перша хірургічна допомога і терміновими, коли є загроза життю пацієнта, наприклад, гангрена або плановими або повторними, під час якої коригують куксу, усувають уражені ділянки).

За показаннями ампутацію бувають абсолютні і відносні.

За формою розсічення м'яких тканин – кругова, клаптева.

Саме останній параметр визначає техніку проведення операції

Є одним з найбільш важливих питань операції, оскільки це пов'язано з функціональними якостями кукси кінцівки і можливостями для протезування.

До кінця 15 століття питання про рівень ампутації не стояв, тому що в ті часи хірурги обмежували кінцівки в межах некротичних тканин (на кордоні некрозу). Як відомо короткі кукси в результаті високих ампутацій незручні для протезування. З огляду

на це, наш знаменитий хірург Н.І. Пирогов сформував положення про рівень ампутації: "Треба оперувати так низько, як можливо".

Під час першого світової війни для забезпечення великої кількості інвалідів протезами була висунута ідея стандартизації протезів і рівнів ампутації.

Така постановка питання дозволяла завчасно заготовляти напівфабрикати протезів. А хірурги при цьому повинні були обмежували кінцівку в строго визначеному місці, часто без урахування особливостей характеру поранення.

Були розроблені так звані ампутаційні схеми, автори яких для полегшення протезування рекомендували проводити усікання кожного сегмента кінцівки на тому рівні, який на їхню думку був оптимальним. (Пур-верт, М. С. Юсевіч, М. М. пріор і д.р.). Кукси після ампутації на цих рівнях були оголошені цінними, їм приписувалися ідеальні функціональні якості і відповідно цим стандартним рівням ампутації заготовлялися заздалегідь протези. Кукси після ампутації на інших рівнях вважалися непридатними до протезування.

З розвитком вчення про ампутаційних схемах протезна техніка спеціалізувалася на виготовленні тільки типових стандартних протезів, що значно загальмувало вдосконалення техніки протезування. Більш-менш досконалі протези виготовлялися тільки для вищих офіцерів і заможних панів. Для солдатів робилися спрощені протези типу відомої вам колоди.

В даний час більшість хірургів в усьому світі визнають, що при встановленні рівня ампутації керуватися ампутаційними схемами недоцільно, тому що по-перше, при цьому найчастіше видаляється значно більша частина кінцівки, ніж цього вимагають свідчення і характер рани;

по-друге, порівняно висока ампутація може закінчитися розвитком порочної куksi в результаті чого виникає необхідність реампутації, виконати яку потрібно вже тільки на значно ще більш високому рівні.

Отже, ампутаційні схеми не передбачають резервної відстані кінцівки для виконання реампутації. Таким чином рівень ампутації повинен бути таким який найбільш вигідний для пораненого, для подальшого протезування куksi.

Фактори, які визначають рівень ампутації ноги, індивідуальні. На вибір впливає характер ішемії тканин (гостра, хронічна, прогресуюча), наявність трофічної виразки, гангрена, вираженість інфекційного процесу, ступінь артеріальної недостатності, вік, ступінь цукрового діабету, наявність інтоксикації. Якщо проблема полягає тільки в суглобі, вирішити її допоможе ендопротезування з обов'язковою реабілітацією.

Етапи ампутації

Загальним принципом ампутацій і екзаркуляцій є те, що всі вони без винятку проводяться у три етапи:

I етап – розсічення м'яких тканин

II етап – обробка окістя і перепилювання кістки

III етап – Обробка рани і формування куksi туалет куksi

За способом розсічення м'яких тканин ампутації діляться на клаптеві і кругові.

Клаптева

Способи цієї техніки поділяють на одно – і двоклаптеві. Суть операції полягає в тому, щоб крім видалення кінцівки накрити площа куksi клаптями здорової шкіри. Якщо вони містять фасцію – сполучну оболонку під підшкірної клітковиною, ампутація вважається фасциопластичною. Це забезпечить хорошу рухливість рубця і максимально ефективну роботу м'язів, координацію рухів.

При цьому рубець вже не формується на опорній поверхні, шкіра може витримувати великі навантаження, а хірург отримує можливість змоделювати правильну форму куksi. Якщо кінцівку видалена на рівні суглоба, коли кістки вичленяються і розсікаються тільки м'які тканини, операцію називають екзартикуляцією.

Лінії ампутації нижніх кінцівок можуть бути такими: вище коліна, до таза (гемипельвектомія означає видалення не третини кінцівки, а всієї ноги з частиною таза), видалення, екзартикуляція стегна, стопи, гомілки, як правило, на рівні середньої третини, стопи.

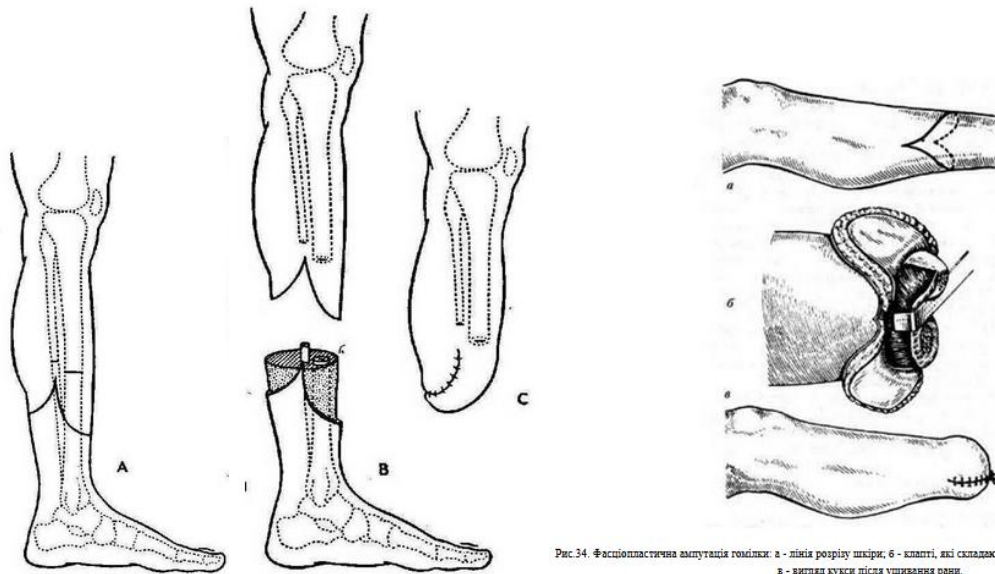


Рис. 34. Фасціопластична ампутація гомілки: а - лінія розрізу шкіри; б - клапті, які складаються; в - вигляд кінцівки після ушивання рани.

При одно-та двоклаптевих ампутаціях дуже важливо розрахувати довжину викрою клаптя. Для розрахунку користуються відомою формулою визначення довжини окружності $C = 2\pi R$, де C -довжина кола; π -- постійна величина, що дорівнює 3,14; R - радіус кола.

При одноклаптевій ампутації довжина клаптя повинна дорівнювати діаметру усіченої кінцівки (двом радіусам), обчислити який можна формулою - $R = C/2\pi$. Окружність вимірюється за допомогою сантиметрової стрічки. Розділивши отриману величину на C отримаємо довжину радіусу кінцівки. Діаметр кінцівки дорівнює двом її радіусам або ж $1/3$ довжини окружності. Ширина клаптя рівна діаметру кінцівки.

Практично вимірявши довжину окружності кінцівки і розділивши цю цифру на три ми одержимо довжину клаптя при одноклаптевій ампутації.

При двоклаптевій ампутації сума довжини обох клаптів повинна дорівнювати діаметру усіченої кінцівки. Причому довгий клапоть становить $2/3$, короткий $1/3$.

Крім того, потрібно враховувати скоротність шкіри. До вказаної довжині клаптів необхідно додавати кілька сантиметрів з урахуванням коефіцієнта скоротливості шкіри.

Коефіцієнт скоротливості шкіри $K = 1/6C$ або $K = C/6$. Цю величину ділять на два.

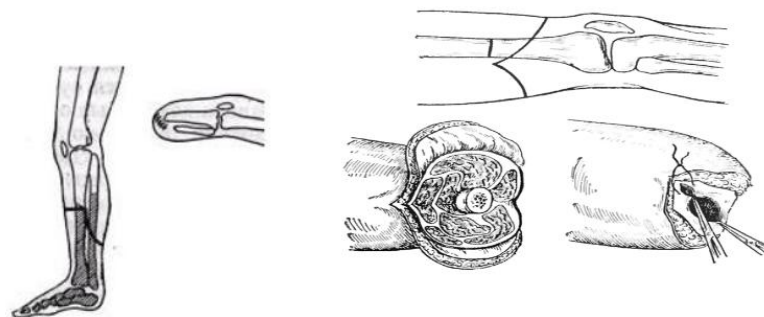


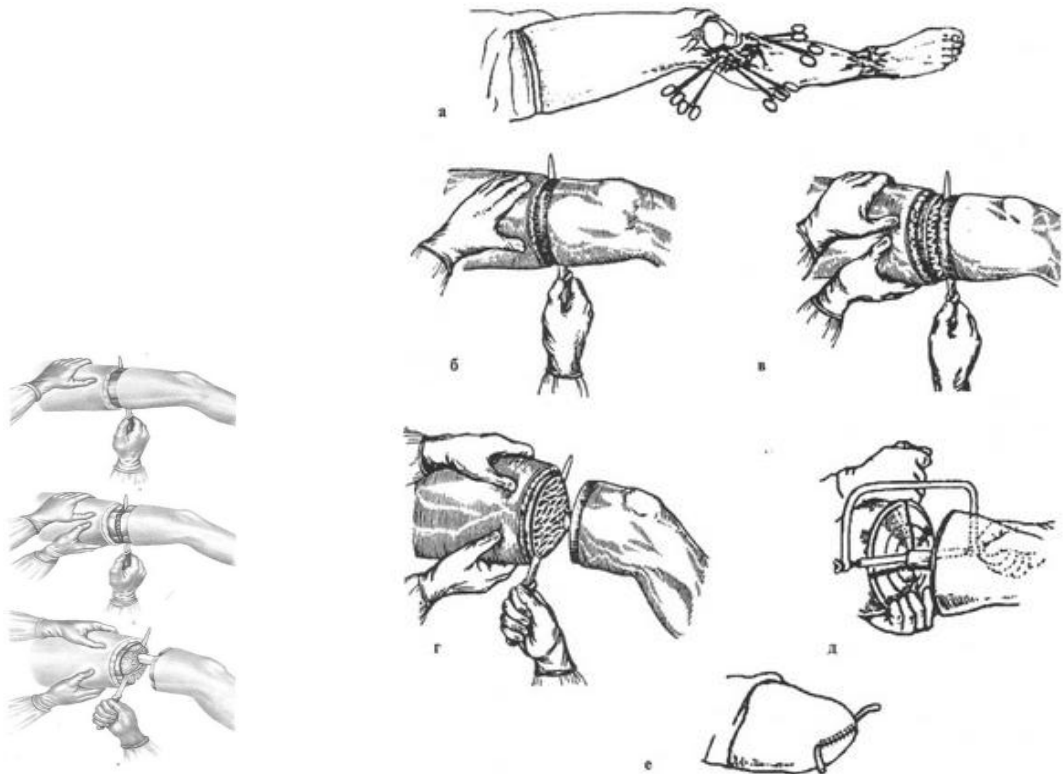
Рис. 3.1 Одноклаптева ампутація

Рис. 3.2 Двоклаптеві ампутації.

Кругова

Кінцівку вище коліна або на більш низькому рівні в районі гомілки можуть видалити круговим способом, коли розсічення м'яких тканин проводиться в площині, перпендикулярній подовжній осі ноги. Він може бути одне-, двох-, тримоментним (в

залежності від схеми рухів хірурга). Сюди відносять і гільотинну ампутацію, при якій хірург розсікає всі тканини одним циркулярним рухом і на цьому ж рівні перепилює кістка.



Кругова тримоментна ампутація.

приклад тримоментной ампутації за Пироговим

Головний недолік останньої технології – формування конічної кукси, невідповідною для протезування, повторна операція обов'язкова. Кругова ампутація використовується не тільки для нижніх кінцівок, але і плеча, стегна на рівні середньої третини. Її головні переваги: технічна простота, швидкість виконання. Але недоліки значно вище, зокрема, це формування рубця на опорній поверхні кукси. Крім цього, для її створення необхідний більш високий рівень вирізати кістки.

Кругові ампутації полягають в тому, що м'які тканини розсікаються рухом ампутаційних ножа під прямим кутом до довгої осі кістки.

У залежності від того на яку глибину і в скільки прийомів розсікаються м'які тканини їх поділяють на:

1. одномоментні
2. двомоментні
3. тримоментні

Одномоментні ампутації.

Інакше їх називають гільотинними. Всі м'які тканини, а саме, шкіра, підшкірна клітковина, поверхнева фасція, власна фасція і м'язи до кістки розсікаються одним круговим рухом ножа. І на цьому ж рівні без врахування ретракції перепилює кістку.

Переваги:

цього способу полягає в тому, що він простий і швидкий може застосовується в умовах масового надходження пораних з важкими вогнепальними травмами і анаеробної інфекцією.

Недоліки:

Всі гільотинні ампутації вимагають реампутації, тому що при їх виконанні утворюється порочна конічної форми кукса непридатна до протезування.

Така гільотинні ампутація вважається попередньою і вимагає реампутації.

Двомоментні ампутації.

М'які тканини розсікаються в два прийоми. Першим прийомом розсікають шкіру, підшкірну клітковину, поверхневу і власну фасцію. Потім шкіра зволікається до проксимальному кінця кінцівки. Другим прийомом м'язи розсікаються по краю відтягнутою шкіри.

Різновид двоментної ампутації є ампутація передпліччя за способом з манжеткою. Першим прийомом при цьому способі розтинають шкіра, підшкірна клітковина, поверхнева і власна фасція. Потім всі ці шари отпрепаровують і загортають як манжет рукава в проксимальному напрямку кінцівки. Довжина манжетки розраховується аналогічно двоментному способу.

Другим прийомом м'язи розсікаються на рівні відвернутої манжетки до кістки.

Недоліком цього методу є те, що з боків кукси залишається надлишок шкіри, так звані "вушка", які необхідно сікти.

Недоліком двоментної ампутації є формування шкірного рубця на опорній або робочій поверхні кукси.

Ампутація за способом манжетки формує шкірний рубець на бічній поверхні кукси.

Тримоментна ампутація

Звичайно здійснюється на стегні або плечі, тобто там де є одна кістка. При цьому способі ампутаційних ніж розсікає м'які тканини в три прийоми, причому всі три на різних рівнях.

Першим прийомом розтинають шкіра, підшкірна клітковина, поверхнева і власна фасція.

Другим прийомом за рівнем скорочення шкіри розсікаються поверхневі м'язи.

Третім прийомом розсікаються глибокі м'язи по краю відтягнутою в проксимальному напрямку шкіри.

Тримоментна ампутація інакше називається конусно-круговою, оскільки м'які тканини розсікаються круговим способом. У результаті ж того, що розсікали вони на різних рівнях кукса має вигляд втягнутого конуса, вершина якого знаходиться на опилі кістки.

Перевага конусно-кругової ампутації технічно легко здійсненні.

Недоліками конусно-кругової ампутації є те, що вони мало економні. Клаптеві ампутації дозволяють використовувати тканини більш вигідно і добре протезують. Але клаптеві ампутації в свою чергу більш технічно складно здійсненні.

Іншим недоліком кругових ампутацій є те, що після них утворюються великі центральні рубці, захоплюючи весь поперечник кукси, причому розташовуються вони на опорній поверхні кукси, тому не протезують.

Конусно-кругові ампутації показані переважно за наявності газової інфекції або при масовому надходженні поранених, оскільки техніка виконання кругових ампутацій проста і не займає багато часу.

Таким чином гільйотинні ампутації (одноментні) і конусно-кругові ампутації (3х моментні) вважаються попередніми ампутацій тобто вони вимагають реампутації для протезування.

II етап ампутації. Обробка окістя і перепилювання кістки.

В даний час застосовується два способи обробки окістя.

А) аперіостальний

Б) субперіостальний

Аперіостальний спосіб запропонований в 1901р. Бунге. Полягає в тому, що окістя перетинається на рівні передбачуваного опила кістки циркулярним розрізом.

Потім від місця розтину окістя распатором Фарабефа зміщується дистально. Оголена кістка перепилює на 2 мм нижче місця розтину окістя.

Навіщо потрібно відступати на 2 мм? Щоб не пошкодити окістя на залишається частини кістки, тому що її пошкодження може привести до розростання остеофітів та утворення порочної кукси.

Кістковий мозок вичерпувати з кісткового каналу, як це робилося раніше, не рекомендується, тому що можуть також утворюватися остеофіти або розвинути некроз або остеомиєліт кістки.

Не можна залишати велику ділянку кістки більше 2 мм позбавлений окістя з огляду на те, що може розвинути кінцевий некроз ділянки кістки.

Субперіостальний спосіб обробки окістя і перепилування кістки запропонував Вольтер в 1910 р.

Окістя при цьому способі розтинають нижче передбачуваного рівня перепилування кістки на відстані рівному радіусу кістки + 2 мм і відшаровується в проксимальному напрямку.

Після перепилування кістки окістя зашивається над її опилом.

Технічно зняти окістя не пошкодивши її дуже важко, а пошкодження можуть привести до утворення остеофітов.

Субперіостальний спосіб обробки окістя технічно виконати складно, тому що окістя щільно з'єднана з кісткою а у старих людей до того ж зростається з кісткою. У дітей окістя пухко з'єднана з кісткою. Тому у дітей обробка окістя повинна виробляється тільки субперіостальний способом, у людей похилого віку аперіостальним способом. В даний час хірург повинен проводити обробку окістя субперіостальний способом, таким чином, щоб край кісткового опіла прикривалися окістям. Тому в даний час цей спосіб застосовується рідко, переважно в дитячому віці.

III етап ампутації Формування (туалет) кукси

У поняття туалету кукси входить обробка судин, нервів і зашивання м'яких тканин.

Обробка судин

обробка судин дуже відповідальний момент. Магістральний посудину потрібно захопити кровоспинну зажимом, зняти з нього всі м'які тканини і перев'язати двома кетгутовими лігатурами. Дрібні судини захоплюються затискачами і перев'язуються після зняття джгута, у міру появи з них кровотечі.

При туалеті кукси необхідно ретельно здійснювати гемостаз для попередження вторинної інфекції оскільки кров є гарним живильним середовищем.

Обробка нервів

Обробка нервів проводиться з метою запобігання вrostання регенеруючих нервових волокон у рубець, попередження утворення неврів і появ фантомних болів (примарних болів неіснуючої кінцівки).

Існує безліч способів обробки нерва

А. – підшивання пересеченого нерва в бік того ж нерва під епіневрій

Б. – кутове висічення кінця нерва з наступним зшиванням епіневрія, що б не дати можливості аксонах рости

В. – зшивання кінців пересічених нервів

В даний час кращим способом обробки нерва вважається усікання його (реампутація нерва) гострим лезом бритви. На 3 см вище рівня ампутації для верхньої кінцівки і на 4-5 см нижньої кінцівки.

Перш ніж перетнути нерв його необхідно виділити тупо розсовуючи м'які тканини.

Нерв витягати ні в якому разі не можна, тому що це може призвести до розриву аксонів і освіти неврит. У товщі кожного нерва проходять судини, в тому числі вени. Пошкодження судин при витягуванні нерва може призвести до утворення гематом в товщі нерва, які потім заміщаються рубцюватою тканиною і може наступити фізіологічний перерву нерва.

Після того як нерв виділена під епіневрій вводиться 2% розчин новокаїну, а потім нерв перетинається. Перетинати потрібно все стовбури нервів, у тому числі і шкірні.

Не слід перетинати нерви більше, ніж необхідно, оскільки може розвинутися атрофія тканин кукси.

Зашивання кукси.

Зашиваються тільки шкіра з підшкірною клітковиною, поверхневої фасцією, а також власна фасція. М'язи над опил кістки не зашиваються, вони самостійно знаходять нові точки прикріплення, зростаючись з кісткою.

Рубець після операції повинен бути рухомим, не спаяний з кісткою.

На нижньої кінцівки кістковий опил кукси не приховують м'язами, тому що інакше при опорної функції вони стискаються і атрофуються.

На верхньої кінцівки використовують фасція-міопластическій спосіб укриття кукси. Для цього зшивають сухожилля м'язів антогоністів один з одним. Цей оперативний прийом називається міодез. Завдяки міодеза добре зберігаються функції м'язів і не відбувається відхилення кукси.

Реампутації

Метою реампутації є усунути наявні вади розвитку кукси і створити гарну опорну куксу, придатну до протезування.

Пороки розвитку кукси

можуть розвиватися в слідстві різних причин:

1. в результаті технічних погрешностей операції
2. в результаті розвитку вторинної інфекції в культурі
3. в результаті трофічних порушень

Розрізняють такі види розвитку кукси:

1. Конічна – кукса виникає в результаті нестачі м'яких тканин, що може з'явиться наслідком технічних погрешностей на першому її етапі операції (наприклад, гільйотина ампутація – одномоментне розсічення всіх м'яких тканин з подальшим перепилюванням кістки; Або не правильно розрахована довжина клаптів при клаптевих ампутаціях).

2. Булавоподібні кукса – характеризується надлишком м'яких тканин, а також неправильно розрахованою довгі клаптя або рівня ампутації при кругових ампутаціях.

3. Кінцевий некроз кістки – настає в результаті надмірного видалення окістя більше 2 мм з залишається ділянки кістки. (Це технічна похибка 2го етапу операції).

4. Розростання великих остеофітів – настає в результаті пошкодження окістя на залишається частини кістки при її перепилювання або після вичерпування кісткового мозку (технічна похибка 2го етапу операції ампутації)

5. Формування трофічних виразок. Трофічні виразки_виникають на ґрунті:

А) неправильного визначення рівня ампутації

Б) висока перев'язка артерій і усікання нервів

6. Вростання нерва в рубець створює хворим фантомні болі (технічні похибки III етапу ампутації в результаті неправильної обробки нервів).

7. Хронічний остеомієліт кістки кукси кінцівки, розвивається на ґрунті вторинної інфекції в рані.

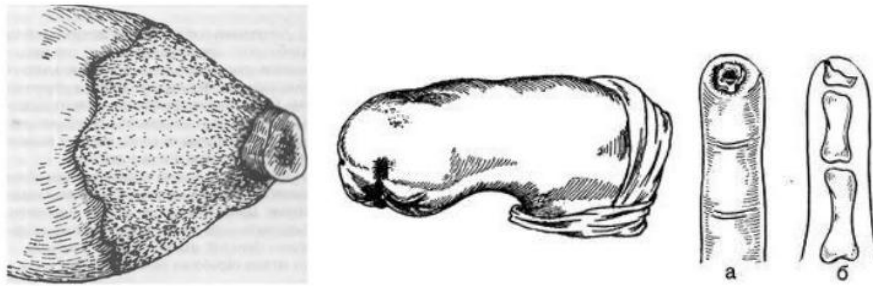


Рис. 3.5 Конічна кукса. Рис. 3.6 Булавоподібна кукса. Остеомієліт кістки кукси

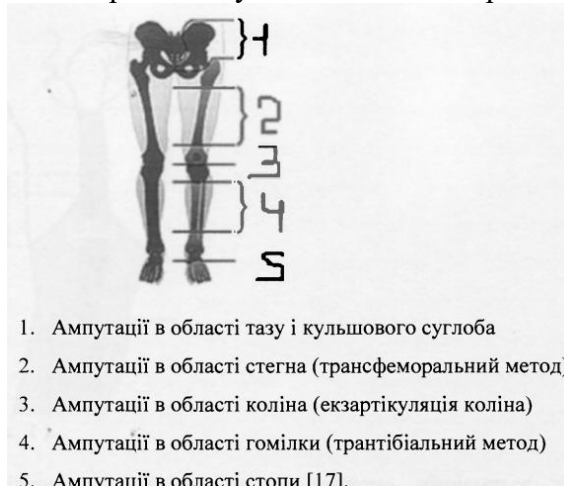
Пороки розвитку кукси вимагають відповідної корекції, тобто виконання реампутації.

Обсяг реампутації повинен бути мінімальним, у той же час він повинен забезпечити відновлення функції кукси.

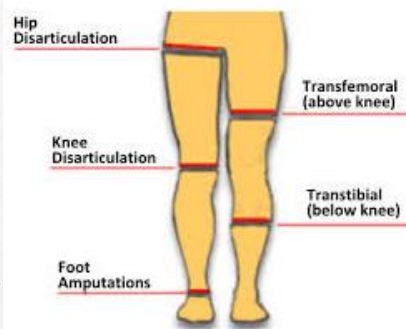
Булавоподібні кукси січуться. Трофічні виразки січуться, на їх місце переміщуються або пересідають здорова шкіра.

При необхідності проведення реампутації вище рівня ампутації, операція повинна бути вкрай економною, зберігати потрібно кожен сантиметр кінцівки.

Типові рівні ампутації наведені на рис.



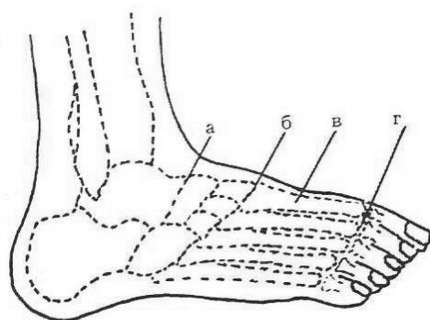
1. Ампутації в області тазу і кульшового суглоба
2. Ампутації в області стегна (трансфеморальний метод)
3. Ампутації в області коліна (екзартикуляція коліна)
4. Ампутації в області гомілки (трантібіальний метод)
5. Ампутації в області стопи [17].



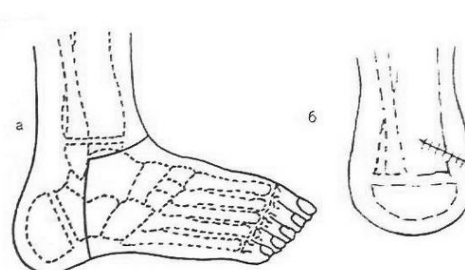
типові рівні ампутації НК

Рекомендуемые уровни ампутаций и экзартикуляции конечностей, а — нижняя конечность: 1 — экзартикуляция в тазобедренном суставе, 2 — надколенные ампутации бедра, 3 — экзартикуляции, 4 — высокая ампутация голени, 5 — подколенные ампутации голени, 6 — ампутация Пирогова; б — верхняя конечность: 1 — экзартикуляция в плечевом суставе, 2 — надлоктевые ампутации плеча, 3 — экзартикуляции, 4 — подлоктевые ампутации предплечья, 5 — экзартикуляции.

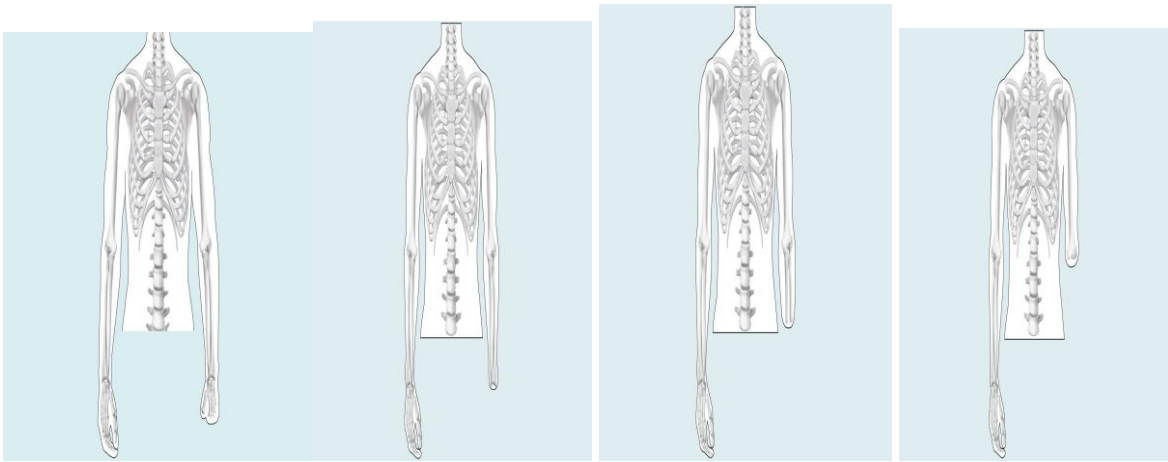
Ампутація гомілки



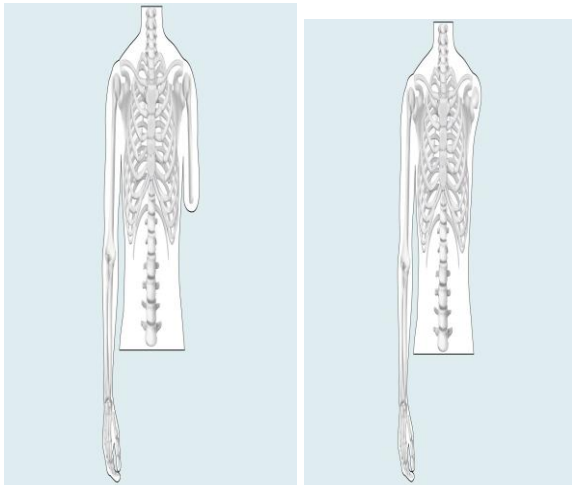
Ампутація стопи по:
а) Шопару; б) Лисфранку; в) Шарпу; г) Гаранжо



Ампутація голени по Н.И. Пирогову: а - вид сбоку; б - окончательный вид сформированной культы голени с "пяткой". Серым цветом выделены участки кости, подлежащие удалению



рівень долоні, зап'ястя, передпліччя, вичленення ліктьового сугаву,



Рівень плеча, вичленення плечового сугаву